



**UNIVERSIDAD DE TALCA  
FACULTAD DE CIENCIAS DE LA SALUD  
DEPARTAMENTO DE ESTOMATOLOGÍA**

**INDICACIONES DE LA TOMOGRAFÍA COMPUTARIZADA DE HAZ CÓNICO  
EN ENDODONCIA. REVISIÓN NARRATIVA**

***INDICATIONS OF CONE-BEAM COMPUTED TOMOGRAPHY IN ENDODONTICS.  
NARRATIVE REVIEW***

Memoria presentada a la Escuela de Odontología de la Universidad de Talca como parte de los requisitos científicos exigidos para la obtención del título de Cirujano Dentista.

**ESTUDIANTES: Erika Rocio Carrasco Gil**

**Cristian Felipe Mc-Lean Moreno**

**PROFESOR GUÍA: Dr. Alejandro Hidalgo Rivas**

**PROFESOR INFORMANTE: Dra. Andrea Ruíz Rodríguez**

**TALCA - CHILE**

**2020**

## CONSTANCIA

La Dirección del Sistema de Bibliotecas a través de su unidad de procesos técnicos certifica que el autor del siguiente trabajo de titulación ha firmado su autorización para la reproducción en forma total o parcial e ilimitada del mismo.



Talca, 2021

## INFORMACIONES CIENTÍFICAS DEL PROFESOR GUÍA

<b>Nombre</b>
Alejandro Hidalgo Rivas
<b>ORCID</b>
<a href="https://orcid.org/0000-0001-9341-9529">https://orcid.org/0000-0001-9341-9529</a>
<b>Google Scholar</b>
<a href="https://scholar.google.com/citations?user=7u6sjagAAAAJ&amp;hl=es&amp;oi=ao">https://scholar.google.com/citations?user=7u6sjagAAAAJ&amp;hl=es&amp;oi=ao</a>
<b>Correo electrónico</b>
ahidalgo@utalca.cl

## DEDICATORIA

*Primero que todo quiero agradecer a Dios por acompañarme en este proceso, a mis padres que sin su guía y apoyo incondicional no estaría donde estoy en este momento, a mi familia por su constante preocupación, a mis amigos que si nombrara uno por uno no me alcanzarían paginas suficientes para expresarles mi cariño, en especial a Katia quien se dispuso a ser mi paciente en mis primeras practicas odontológicas, Rebeca y Gisselle que estuvieron conmigo desde primer año, Valentina mi compañera de estudios y con quien compartimos los años más agotadores y en especial a mi compañero de tesis Cristian, con quien pasamos por altos y bajos pero siempre nos apoyamos mutuamente para llegar hasta el final.*

*Erika Carrasco Gil*

*Dedicatoria a mis padres que con mucho esfuerzo y dedicación me ayudaron a conseguir muchos de mis logros que tengo en la actualidad y a forjar la persona que soy en la actualidad, a mis amigos tanto dentro de la universidad como fuera de ella que han estado en todas conmigo, a Carolina que ha estado en los momentos más difíciles que pase durante la carrera y ser un apoyo incondicional, y al club Universidad de Chile porque aprendí lo que es nunca rendirse y ser perseverante en cualquier ámbito de la vida.*

*Cristian McLean Moreno*

## AGRADECIMIENTOS

*Agradecemos a la institución, Docentes, funcionarios que fueron parte del proceso académico que hemos recorrido hasta acá, en especial aquellos quienes fueron participes en este proyecto y quienes nos acompañaron en cada paso de la creación de esta memoria, el camino no ha sido fácil, pero gracias a quienes estuvieron para nosotros podemos felices concretar esta etapa académica.*

## ÍNDICE

1	RESUMEN	1
1.1.	Palabras clave	1
2	ABSTRACT	2
1.2.	Keywords	2
3	INTRODUCCIÓN	3
4	Revisión en la literatura	4
4.1	Tomografía computarizada de haz cónico	4
4.2	Ventajas de la tomografía computarizada de haz cónico	6
4.3	Limitaciones de la tomografía computarizada de haz cónico	7
4.4	Tomografía computarizada de haz cónico en endodoncia	8
4.5	Aplicaciones de la tomografía computarizada de haz cónico en endodoncia	9
4.5.1	Detección periodontitis apical	9
4.5.2	Evaluación anatomía y morfología radicular	10
4.5.3	Evaluación de accidentes perioperatorios en endodoncia	11
4.5.4	Evaluación de tratamiento quirúrgico endodóntico	12
4.5.5	Diagnóstico y evaluación de reabsorciones de las raíces dentarias	12
4.5.6	Evaluación de resultados de tratamiento endodóntico	14
4.5.7	Evaluación y manejo del trauma dental	14
4.5.8	TCHC como guía quirúrgica en endodoncia	15
4.5.9	TCHC como guía en cirugías apicales	16
4.5.10	Sistema de navegación quirúrgica en endodoncia	18
5	CONCLUSIONES	20
6	REFERENCIAS	21

## **1 RESUMEN**

La tomografía computarizada de haz cónico (TCHC) es una de las tecnologías imagenológicas que más se ha destacado en los últimos años en la odontología. En el área de endodoncia, destaca la indicación de este examen complementario. Sin embargo, son pocos los estudios actualizados que relacionan la TCHC con la endodoncia. Por lo tanto, se decidió describir las indicaciones principales que tiene la TCHC en endodoncia. La TCHC presenta principalmente las siguientes indicaciones: evaluación de morfología radicular, conducto radicular, tratamiento endodóntico, complicaciones, detección de lesiones óseas, manejo de traumatismos dentoalveolares, y conformación de una guía quirúrgica tanto en endodoncia como cirugía apical. Uno de los nuevos estudios es el sistema de navegación en endodoncia, el cual es una de las últimas técnicas en las que la TCHC se está involucrando en la endodoncia. Con la TCHC se puede realizar un mejor diagnóstico hasta realizar una reproducción, más confiable y predecible que la planificación del tratamiento, también es posible obtener mejores resultados en la endodoncia, disminuir accidentes y facilitar la visualización.

### **1.1. Palabras clave**

Tomografía computarizada de haz cónico, Endodoncia, Revisión narrativa, Indicaciones, Radiología.

## **2 ABSTRACT**

Cone beam computed tomography (CBCT) is one of the most prominent imaging technologies in dentistry in recent years. In the area of endodontics, the indication for this complementary examination stands out. However, there are few updated studies that relate the CBCT with endodontics. Therefore, it was decided to describe the main indications of CBCT in endodontics. The CBCT has mainly the following indications: evaluation of root morphology, root canal, endodontic treatment, complications, detection of bone lesions, management of dental-alveolar trauma, and conformation of a surgical guide both in endodontics and apical surgery. One of the new studies is the navigation system in endodontics, which is one of the latest techniques in which CBCT is being involved in endodontics. With the CBCT a better diagnosis can be made to be reproducible , more reliable and predictable than treatment planning, it is also possible to obtain better results in endodontics, reduce accidents and facilitate visualization.

### **1.2.Keywords**

Cone-beam computed tomography, Endodontics, Narrative Review, Indications, Radiology.



### 3 INTRODUCCIÓN

La tomografía computarizada de haz cónico (TCHC) es una tecnología que se ha implementado en las últimas décadas en odontología, que ha facilitado el diagnóstico y planificación de tratamiento en múltiples especialidades (1). La TCHC permite obtener imágenes tridimensionales (3D), lo que mejora la visualización de las estructuras anatómicas del territorio maxilofacial (1). La TCHC se ha masificado en su uso en los últimos años, esto, debido a que la TCHC es útil para realizar hallazgos radiográficos, además de entender tridimensionalmente el área que se intervendrá, ayudando así en el tratamiento de los pacientes (2). La TCHC se solicita por indicación clínica, cuando se necesita saber más información de las que dan las radiografías convencionales, ya que estas presentan múltiples limitaciones (3), tanto en áreas pequeñas como es utilizado en endodoncia y grandes si llegarán a ser necesarias(4).

La TCHC produce mayor radiación ionizante en comparación con las radiografías convencionales (4), lo que limita su uso para evitar la mayor radiación. No obstante, es usada en el área de cirugía maxilofacial con un 26,3% del total de especialidades, mientras que la endodoncia se ubica en segundo lugar con un 25,6% y tercera ubicación con 16,4% la implantología (5).

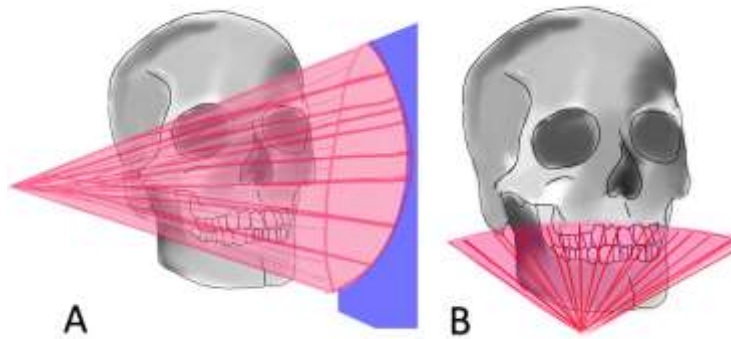
Actualmente la TCHC cumple un rol importante en endodoncia, donde es usada ampliamente hemodinamia nos enviarán anualmente(6). Si bien hay estudios que a lo largo analizan de manera separada las indicaciones de la TCHC aplicados en endodoncia, no se encontraron publicaciones recientes que unifiquen todas las indicaciones. Por lo tanto, el objetivo de la presente revisión narrativa es determinar las indicaciones de la TCHC en endodoncia.

## 4 Revisión en la literatura

### 4.1 Tomografía computarizada de haz cónico

La TCHC es una tecnología imagenológica contemporánea, que surge desde la tomografía computarizada (TC) convencional médica (6), el año 1997 (7,8).

En la TCHC, el tubo de rayos X realiza un giro único de 180 a 360° de forma sincronizada junto al detector, alrededor de la cabeza del paciente, emitiendo rayos en forma de haz cónico o piramidal (1,9). Esto, a diferencia de la TC, que emite un haz de rayo en forma de abanico y realiza múltiples giros alrededor del paciente (10). La figura 1 muestra la comparación de la proyección de rayos X de la TCHC y la TC.

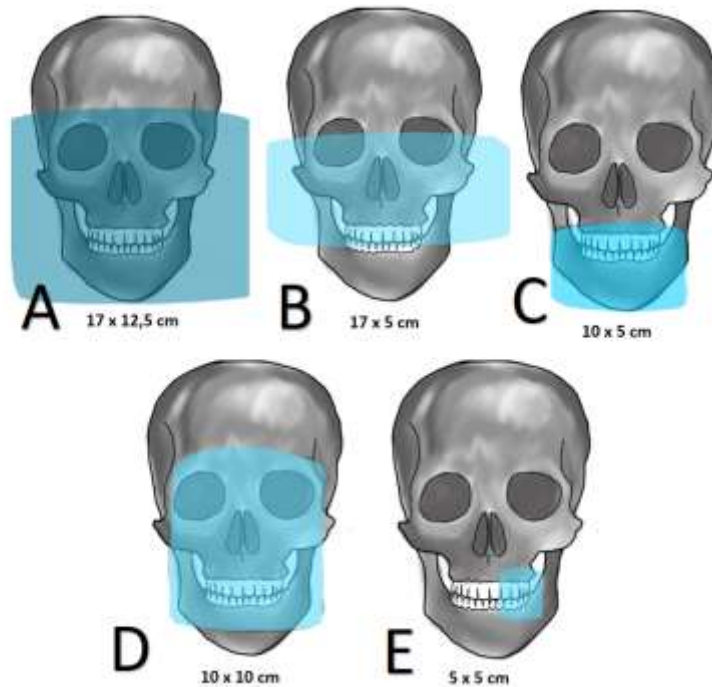


**Figura 1:** Comparación de la proyección de rayos X. A. Tomografía computarizada haz cónico. B. Tomografía computarizada convencional B.

Durante el giro del tubo de rayos X, la TCHC captura entre 600 y 1000 imágenes bidimensionales distintas (11). Se obtiene toda la información necesaria para reconstruir un volumen de la región de interés (9). Luego, un software recopila la información produciendo un volumen digital e imágenes en los tres planos del espacio. Luego el operador puede generar cortes, revisar los planos y marcar referencias anatómicas (5).

Los equipos de TCHC tiene una serie de características, tales como el campo de visión y el tamaño de vóxel. El tamaño del campo de visión, corresponde al volumen de exploración de un equipo de TCHC. Sus dimensiones dependen de las indicaciones del fabricante del

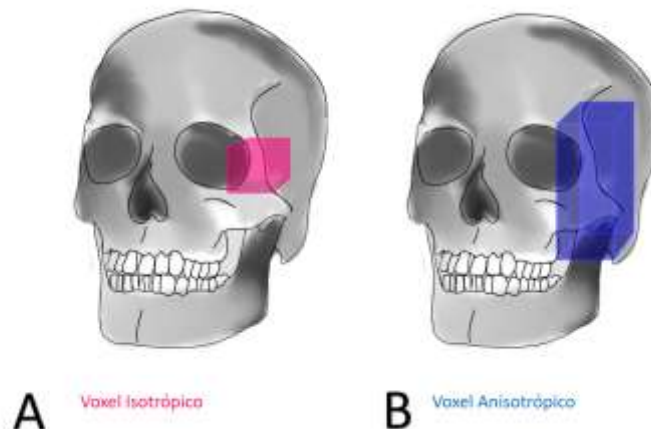
equipo (9). La figura 2 muestra un ejemplo de los diferentes campos de visión que puede tener un equipo de TCHC.



**Figura 2:** Ejemplo de diferentes campo de visión que puede tener un equipo de tomografía computarizada de haz cónico, en la imagen A es la de mayor campo de visión, luego viene la B, luego la D y luego la C. el campo de visión E se ve un campo más pequeño pero que se ve con claridad el objetivo de estudio en relación a el campo A donde es de mayor tamaño, lo que hace que sea un campo de visión más amplio, mientras los C, B y D son de menor tamaño que el A.

La TCHC produce imágenes en 3D, además, esta tecnología imagenológica permite obtener imágenes 2D reconstruidas en todos los planos (2,9).

El vóxel es la unidad cúbica que compone un objeto tridimensional. Constituye la unidad mínima procesable de una matriz tridimensional (9). La figura 3 muestra la diferencia entre vóxel de la TCHC y TC.



**Figura 3:** Diferencia entre vóxel de la TCHC y TC. A: vóxel isotrópico en la tomografía computarizada de haz cónico. B: vóxel anisotrópico en la tomografía computarizada convencional.

#### 4.2 Ventajas de la tomografía computarizada de haz cónico

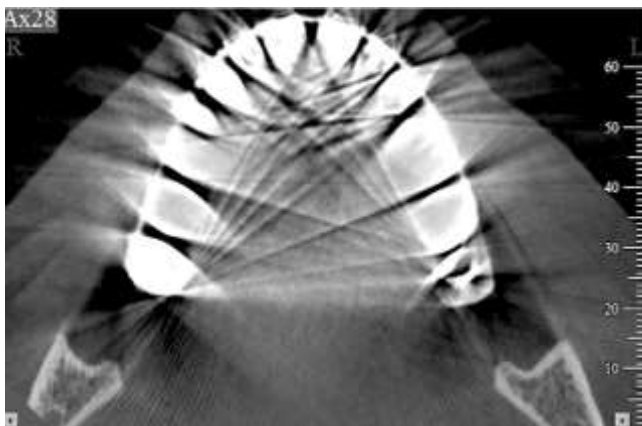
Una de las ventajas de la TCHC es la eliminación del ruido anatómico (3). El ruido anatómico corresponde a la desviación estándar de los números de la TCHC dentro de una región de interés, es la imagen de una sustancia homogénea como puede ser tejido blando. La anatomía sobre el área de interés durante la toma de imágenes radiográficas puede perjudicar la visualización del objeto investigado y dificultar la interpretación de la radiografía dando una interferencia anatómica (6). Estas interferencias anatómicas pueden variar en la radiodensidad y se denominan ruido anatómico(6). La TCHC facilita la evaluación en el diagnóstico, tratamiento y el manejo endodóntico a largo plazo (3). Al comparar la TCHC con las radiografías convencionales, la TCHC tiene mayor precisión diagnóstica ya que es más asertivo en la detección de reabsorción radicular externa en sus etapas más tempranas, así también en fracturas verticales (6).

La TCHC tiene un tiempo de escaneo rápido, produce un haz limitado a la región de la cabeza y el cuello, y cuenta con modos de visualización interactivos (1). En relación al costo del equipo de la TCHC en comparación con la TC, es aproximadamente de 3 a 5 veces menor que el TC (9). Otras ventajas de la TCHC sobre la TC son la menores dosis de

radiación ionizante (2) y una calidad de imagen superior debido a su vóxel isotrópico, mejorando la evaluación de tejidos duros y huesos (12). Otra ventaja es que la dosis de radiación ionizante en TCHC está disminuyendo continuamente, y cada vez más la dosis efectiva de la TCHC se aproxima a la de la radiografía periapical (6).

### 4.3 Limitaciones de la tomografía computarizada de haz cónico

Las imágenes de TCHC a veces se afectan de manera negativa por objetos de alta densidad (6), generando el *beam hardening* (endurecimiento del haz) que es el aumento de energía media de los rayos X (13). Donde los objetos de alta densidad, como el esmalte o las restauraciones metálicas, absorben los fotones de menor energía en el haz de rayos X (13). El *beam hardening* produce dos tipos de artefactos: distorsión de estructuras metálicas mediante el 'artefacto de ahuecamiento', y la aparición de bandas oscuras entre estructuras de alta densidad. La figura 4 (14) muestra artefactos de metal.



**Figura 4:** Artefactos de metal que provocan imágenes con bandas oscuras y claras, típica de la inanición de fotones. (Imagen tomada de Nardi- Borri, 2015).

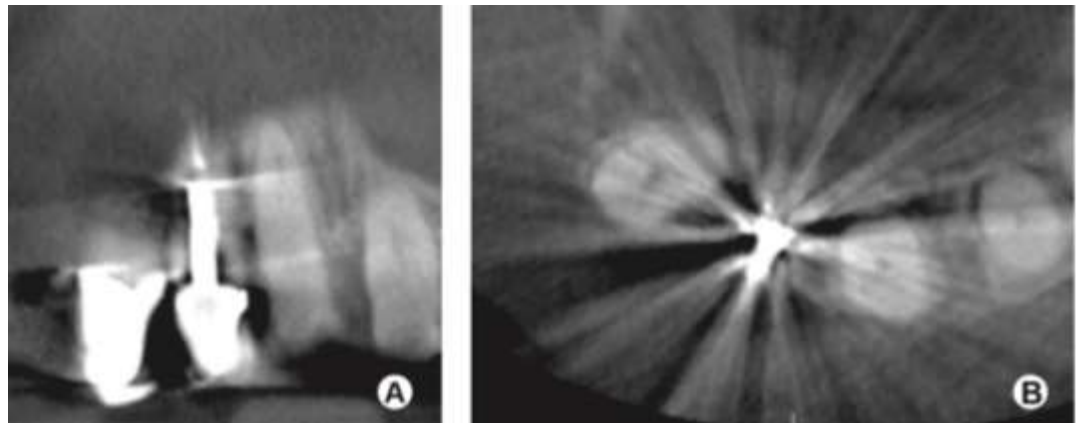
Por otra parte, la imagen se puede ver afectada por el ruido, que consiste en alteraciones de la imagen por las variaciones de la intensidad de la radiación o la sensibilidad de los receptores (13). El ruido genera pérdida en la calidad de la imagen (13).

Otra de las limitaciones de la TCHC es una deficiente resolución de contraste de los tejidos blandos, los que no se logran diferenciar entre sí (13).

La dosis efectiva de TCHC sigue siendo más alta que la de la radiografía intraoral convencional (4). La dosis de radiación ionizante de la TCHC puede ser de 2 a 45 veces mayor que la dosis de una imagen panorámica tradicional y hasta 130 veces mayor que la dosis de una radiografía convencional intraoral (15).

#### 4.4 Tomografía computarizada de haz cónico en endodoncia

La TCHC debe usarse solo en pacientes en que el beneficio supere los riesgos potenciales de radiación ionizante (16). Por lo tanto, la TCHC no debe usarse de forma rutinaria para el diagnóstico endodóntico (16). Las opciones que permite la TCHC en endodoncia ayuda en la conformación del plan de tratamiento y diagnóstico de los dientes (3). La TCHC ayuda en obtener una mejor información del estado perirradicular de los dientes a intervenir (17). Como recomendación antes de realizar un retratamiento y a la vez solicitar una TCHC, se debiera desobturar el conducto radicular, para evitar un artefacto de la imagen que puede llevar a un diagnóstico incorrecto (6). La figura 5 muestra un artefacto que puede dar un conducto obturado con gutapercha y anclaje con material metálico.



**Figura 5:** Artefacto que puede dar un conducto obturado con gutapercha y anclaje con material metálico. A: artefacto en diente con obturación radicular con gutapercha, y anclaje con corona metálica. B: artefacto de forma transversal,. (imagen tomada Durack, 2012).

Según los criterios de diversas guías internacionales más actualizadas la selección para el uso de TCHC en endodoncia son los siguientes:

- La TCHC se usa en casos donde las radiografías convencionales no han dado la información necesaria (3).
- No es un método estándar para la demostración de la anatomía radicular, sin embargo se usa en casos donde la anatomía pulpar es excepcional (18).
- La TCHC de campo de visión pequeño puede indicarse para casos en los que la radiografía intraoral es inadecuada para planificar el tratamiento, mayoritariamente en dientes multirradiculares (16,18).
- La TCHC puede estar indicada para planificar tratamientos quirúrgicos endodónticos. La decisión depende de la necesidad de disminuir factores de complicación, como la proximidad de estructuras anatómicas importantes (17,18)
- La TCHC está indicada en casos de reabsorción externa o interna o sospecha de estas, donde la información 3D puede alterar el tratamiento o pronóstico del diente (19).
- En el caso de accidentes operatorios como perforación lateral o fractura de instrumentos, se solicita TCHC para el tratamiento quirúrgico de estos (19).
- La TCHC se indica en la planificación de tratamiento en lesiones endoperiodontales combinadas, endodónticas primaria y periodontales primarias (19,20).
- Se indica en casos determinados de traumatismos dentoalveolares cuando la radiografía intraoral no proporciona la información adecuada, generalmente casos que involucren algún tipo fractura radicular (19,20).

## **4.5 Aplicaciones de la tomografía computarizada de haz cónico en endodoncia**

### **4.5.1 Detección periodontitis apical**

La periodontitis apical es una lesión que se genera por la destrucción del hueso periapical debido a una reacción osteolítica (6). La TCHC es útil para el diagnóstico de la periodontitis apical, sobre todo cuando no hay síntomas ni signos relacionados a esta lesión (3). La TCHC es útil para el diagnóstico de patologías que pueden afectar en extensión hacia el seno maxilar, piso de nariz en relación al maxilar u otros dientes en ambas arcadas, debido a que permite una excelente visualización de las áreas adyacentes (3). Con la TCHC se puede

ver más fácilmente la forma del hueso, en relación a la radiografía convencional, por lo tanto se puede ver de mejor manera la reacción patológica en el hueso esponjoso y cortical tanto con imágenes axiales e imágenes 3D (3). Se ha encontrado que la TCHC encuentra 62% más lesiones periapicales que las radiografías periapicales (21,22). Además, se ha observado una sensibilidad de la TCHC en detección de lesiones apicales es de un 100% , en comparación con el 24,8% con periapicales (21,22). A la vez si se realiza el tratamiento de dientes con signos de periodontitis apical y las radiografías convencionales no aportan la información necesaria, se puede usar TCHC (3). Además, la TCHC puede usarse para medir los valores en la escala de grises, lo cual puede entregar más exactitud para diferenciar el contenido en las lesiones periapicales (23).

#### **4.5.2 Evaluación anatomía y morfología radicular**

En relación a la anatomía y morfología radicular, cuando ésta no se logra determinar, aumenta la posibilidad de complicaciones perioperatorias, lo que puede conllevar a un resultado no óptimo del tratamiento (24) .

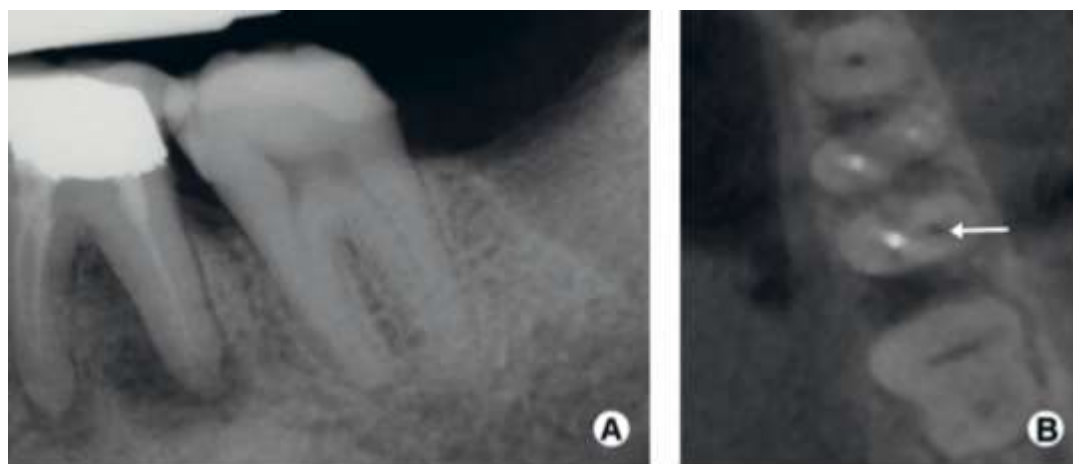
Con respecto al uso de la TCHC para encontrar conductos radiculares accesorios, las radiografías convencionales son inciertas, y al no encontrarlos pueden llevar al fracaso de la endodoncia (25).

La TCHC se puede usar en los casos que se consideren apropiados para el tratamiento del conducto radicular, para evaluar por ejemplo la longitud y angulación de la raíz, grosor del hueso cortical (6).

Se ha observado que en radiografías convencionales se encontraron conductos radiculares accesorios solo en 6 de cada 10 dientes examinados, por lo tanto al ser una cifra baja, se busca una mayor exactitud en la búsqueda de conductos radiculares accesorios (25). Se encontró una mayor prevalencia de conductos en raíces distolinguales en los primeros molares mandibulares cuando se evaluaron con TCHC (33%) en comparación con radiografías convencionales (21%) (25). En un examen de TCHC hay una mayor detección de los conductos que en una radiografía convencional, por lo tanto, se pueden realizar



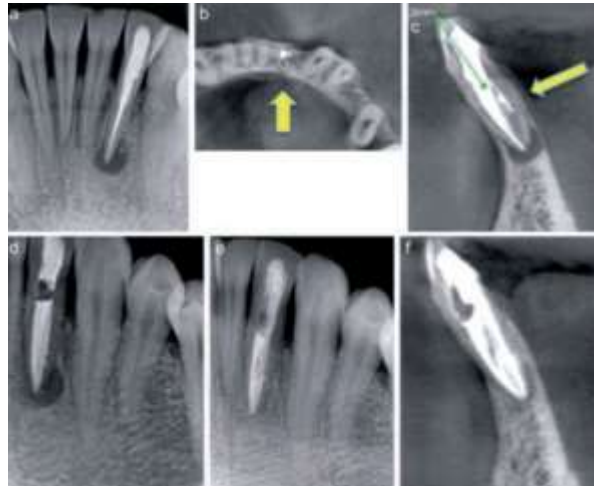preparaciones de acceso más conservadoras (25). La figura 6 muestra una comparación de radiografía periapical con un corte axial de TCHC de un primer molar inferior izquierdo.



**Figura 6:** Comparación de radiografía periapical con un corte axial de tomografía computarizada de haz cónico de un primer molar inferior izquierdo. (A) Radiografía periapical con desplazamiento horizontal de 10° de angulación de la cabeza del tubo de rayos X. No hay evidencia de un segundo canal distal en esta imagen a pesar de la vista oblicua tomada. (B) Corte axial de tomografía computarizada de haz cónico a través del mismo diente que demuestra claramente la presencia de un canal distovestibular sin instrumentar (flecha blanca) (Tomado de Durack, 2019).

#### **4.5.3 Evaluación de accidentes perioperatorios en endodoncia**

Entre los accidentes perioperatorios se encuentran: perforación radicular en piso cameral, apical y lateral, fracturas de instrumento, sobreobturación, subobturación, fractura vertical y obturación intrarradicular no adaptada (26). También la TCHC permite evaluar accidentes y complicaciones en exodoncia como fracturas del diente en tratamiento, fractura o luxación del diente adyacente o antagonista la cual puede derivar en algún tratamiento endodóntico del diente (27). La Figura 7 (28) muestra la falla endodóntica en un conducto radicular no tratado, localizado con TCHC.



**Figura 7:** Conducto radicular no tratado, localizado con tomografía computarizada de haz cónico. A: Radiografía convencional preoperatoria del incisivo lateral inferior. B: Vista axial con la tomografía computarizada de haz cónico preoperatoria, la flecha indica el conducto radicular no tratado. C: Vista sagital con la tomografía computarizada de haz cónico preoperatoria, nuevamente podemos observar la flecha que indica el conducto no tratado. D: Vista con radiografía convencional postoperatoria, retratamiento. E: Vista de radiografía convencional de seguimiento a los 6 meses post tratamiento. F: Vista sagital con TCHC de seguimiento a los 6 meses, donde se observa el conducto anterior sin relleno ya tratado. (Imagen tomada de Todd, 2014).

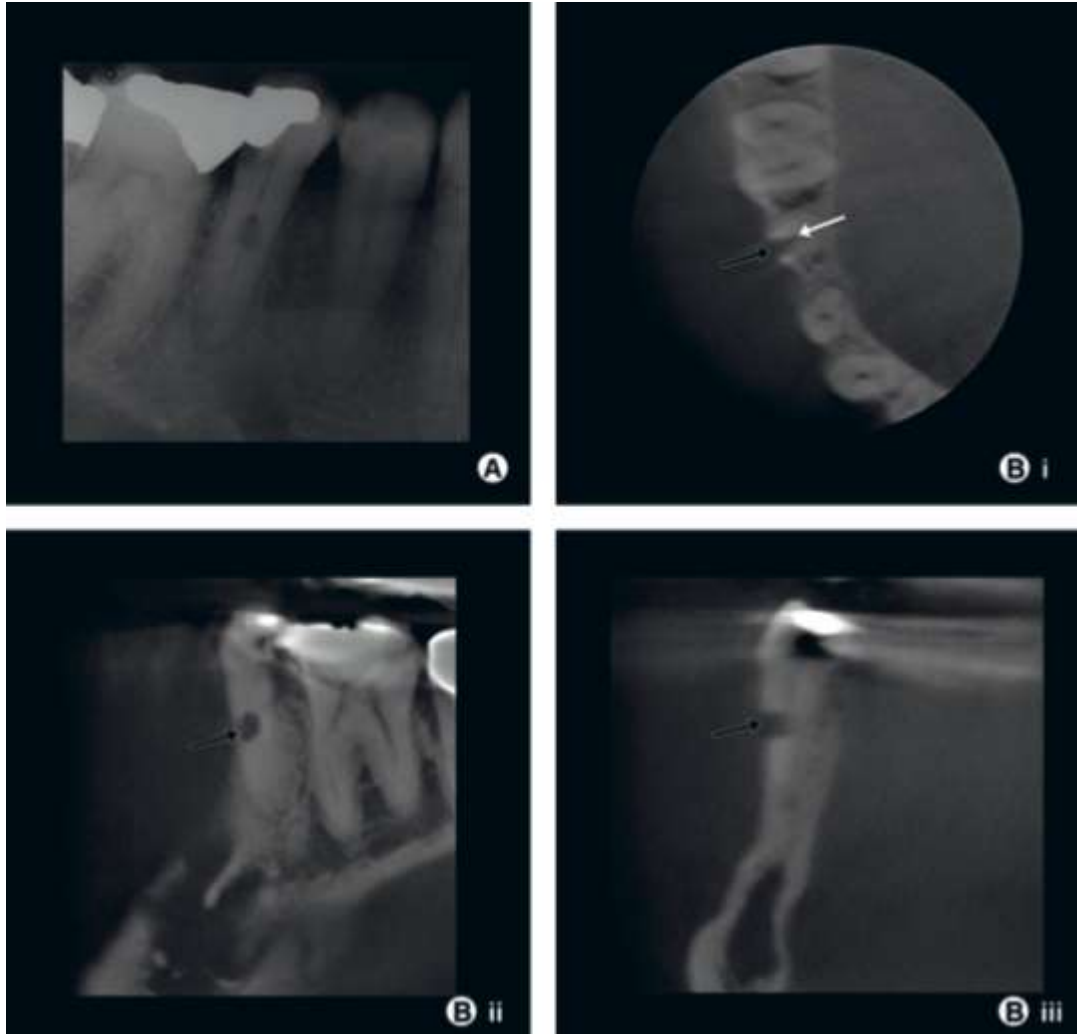#### 4.5.4 Evaluación de tratamiento quirúrgico endodóntico

La evaluación de las estructuras anatómicas con la TCHC debe ser muy precisa en la planificación del tratamiento quirúrgico endodóntico. Se debe evaluar los senos maxilares, el canal del nervio alveolar inferior y el agujero mentoniano (29). Mediante el uso de TCHC se puede evaluar la viabilidad del diente, reducir la posibilidad de iatrogenia y así reducir la morbilidad del tratamiento quirúrgico (6).

#### 4.5.5 Diagnóstico y evaluación de reabsorciones de las raíces dentarias

Son pocos los estudios que comparan las radiografías convencionales y TCHC, para detectar y evaluar la reabsorción radicular (6). Se encontró un 100% de presencia de reabsorción radicular en los exámenes de TCHC en relación al diagnóstico y la sensibilidad, en cambio en las radiografías convencionales fue de 28% (22). Se ha observado que la TCHC tiene una mayor sensibilidad en comparación con las radiografías convencionales, en relación

a la detección y localización de cavidades de reabsorción (30). La TCHC sirve para detección para cavidades incipientes, y diferenciar entre reabsorción radicular interna con reabsorción radicular externa (6). La figura 8 muestra una radiografía periapical que parece estar afectada por la reabsorción radicular y un examen de TCHC de un segundo premolar inferior derecho.



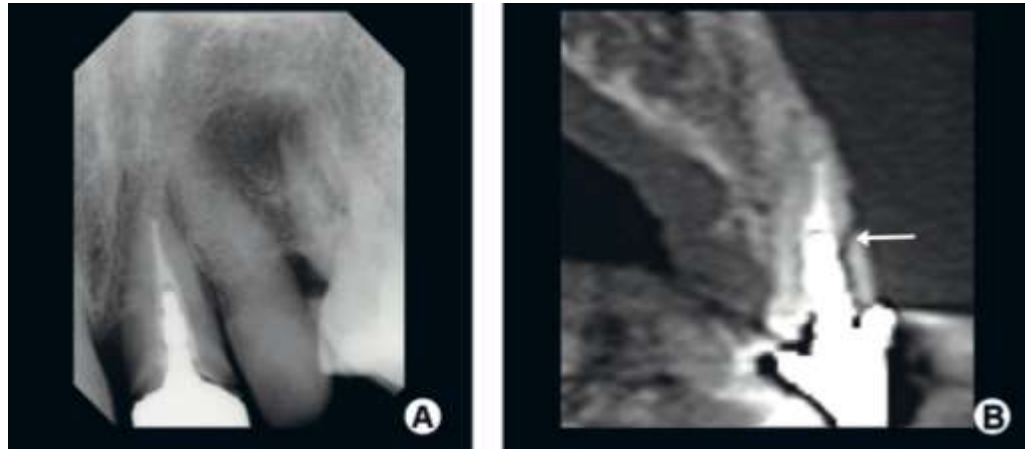
**Figura 8:** Radiografía periapical que parece estar afectada por la reabsorción radicular y un examen de tomografía computarizada de haz cónico de un segundo premolar inferior derecho. (A) Radiografía periapical de un segundo premolar, que parece estar afectado por la reabsorción radicular. Se busca saber si la reabsorción es interna o externa. (B) Cortes de TCHC axiales (Bi), coronales (Bii) y sagitales (Biii) a través del diente en el área de interés. Con la tomografía computarizada de haz cónico está claro que la reabsorción se originó en la superficie externa de la raíz (flechas negras) y ha perforado la pared del conducto radicular. El conducto radicular no muestra signos de agrandamiento en forma de globo asociado con la reabsorción interna (flecha blanca) (Imagen tomada de Durack, 2012).

#### **4.5.6 Evaluación de resultados de tratamiento endodóntico**

La TCHC se usa para la evaluación de resultados de tratamiento endodóntico más precisa que las radiografías convencionales, en el resultado posterior al tratamiento de conductos radiculares (31). Para realizar la evaluación se debe comparar tanto TCHC preoperatorios y postoperatorios. Se ha comparado la tasa de éxito de tratamientos endodónticos en perros entre TCHC y radiografías convencionales, analizando la disminución o ausencia de la lesión periapical (32). Se ha encontrado un 79% de éxito en las radiografías convencionales y 35% de éxito con el TCHC, lo que indica que la TCHC es más precisa en comparación con las radiografías convencionales en relación a evaluación de resultados endodónticos (31).

#### **4.5.7 Evaluación y manejo del trauma dental**

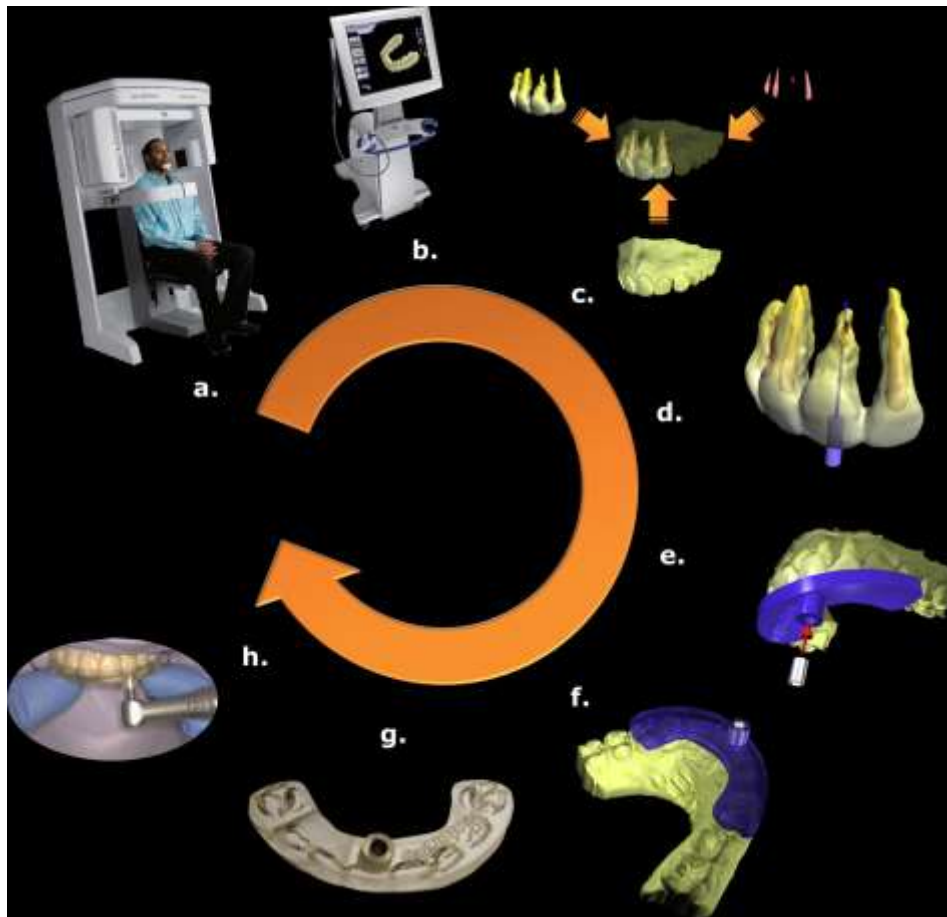
La TCHC se ha usado en esta área debido a la mayor precisión en la determinación de la extensión de las lesiones en el hueso alveolar, y a la vez el grado y dirección del diente traumatizado en relación a la radiografía convencional (21). La TCHC puede eliminar el ruido anatómico de la imagen, permitiendo así el tratamiento apropiado para el trauma (21). Puede haber dos tipos de fracturas radiculares, las cuales son horizontales y verticales (30). La TCHC tiene mayor sensibilidad respecto a las radiografías convencionales, tanto en la detección de fracturas horizontales como también en las verticales (30). La figura 9 muestra una radiografía periapical y TCHC de un incisivo central superior izquierdo restaurado con una corona mal ajustada.



**Figura 9:** Radiografía periapical y TCHC de un incisivo central superior izquierdo restaurado con una corona. (A) Radiografía periapical restaurada con una corona mal ajustada retenida por un poste. No se observa fractura de raíz en la radiografía. (B) Corte sagital de tomografía computarizada de haz cónico a través del mismo diente. Una fractura horizontal de la raíz (flecha) es evidente (Imagen tomada de Durack, C., & Patel, S.2012).

#### 4.5.8 TCHC como guía quirúrgica en endodoncia

Los procesos inflamatorios crónicos como caries, trauma oclusal causan con frecuencia obliteración del sistema de canales dentales, este se va desarrollando en sentido corono- apical (33). Se ha desarrollado un enfoque para el tratamiento de conductos radiculares parcialmente calcificados que consiste en el uso de TCHC como guía quirúrgica. En la actualidad, las imágenes de TCHC pueden usarse en un software que permite diseñar guías quirúrgicas, y un escáner de superficie en modelo de yeso o un scanner intraoral (34). Estas imágenes se exportan como archivo STL y se envían a una impresora 3D. Estas guías quirúrgicas 3D se llevan a boca y permiten realizar el tratamiento de manera más predecible y precisa (34). Mediante el uso de una guía quirúrgica se ubica tridimensionalmente una fresa que es posicionada hasta donde se encuentra permeable el canal radicular y comienza a realizarse la acción (35). La figura 10 muestra una visión general de la planificación 3D de la guía quirúrgica endodoncia y su aplicación en el paciente.

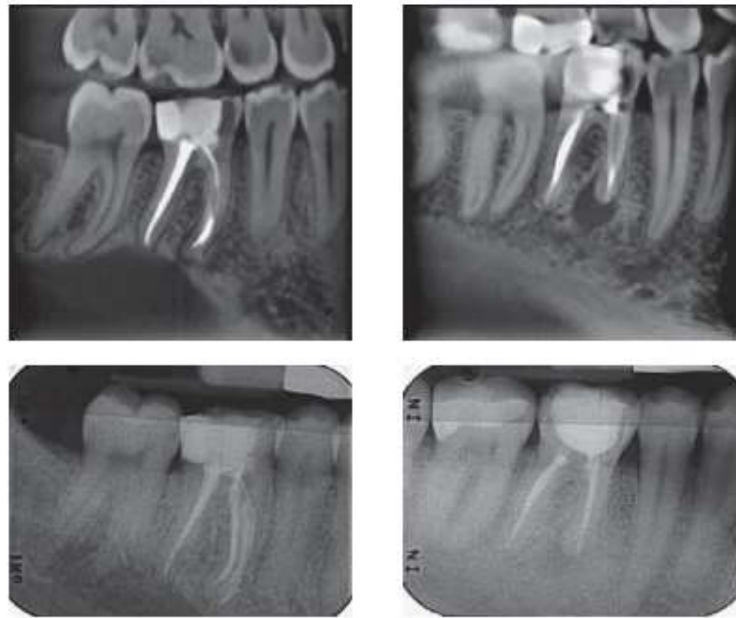


**Figura 10:** Visión general de la planificación 3D de la guía direccional de endodoncia y su aplicación en el paciente. Se solicita una tomografía computarizada de haz cónico (a) de los dientes involucrados en la planificación. Se toma una impresión de la dentadura con un escáner intraoral (b). En el software se registran todos los datos de los dientes, la pulpa, el hueso y la impresión digital (c). En el software se hace la planificación de la dirección del acceso del tratamiento. (d) y se diseña una guía con espacio dedicado para el casquillo guía de metal (e). Cuando el diseño final está listo (f) se envía a imprimir al laboratorio o centro que cuente con una impresora 3D. La guía impresa (g) para su uso en la boca del paciente (h). Con esta guía se identifica y prepara el sistema de canal radicular (Imagen tomada de van de meer, 2016).

#### 4.5.9 TCHC como guía en cirugías apicales

Tradicionalmente, para las cirugías apicales se realiza un estudio de la historia clínica, un adecuado examen clínico (36). Se solicita la radiografía periapical, la cual permite

el análisis de estructuras periapicales (37). En un estudio se ha utilizado la TCHC para obtener información anatómica detallada y así planificar la apicectomía mediante el abordaje vestibular de la raíz palatina de molares maxilares (38). Los datos obtenidos del estudio permiten visualizar mayor número de hallazgos clínicos relevantes que no son visibles en la radiografía convencional (38). Por lo tanto, el uso de la TCHC como guía mejora el diagnóstico, tratamiento y seguimiento de apicectomías. A la vez, en el diagnóstico y en la planificación de cirugías endodónticas (38). En la figura 11 compara una radiografía periapical con un corte sagital de la TCHC en relación a un primer molar inferior derecho.



**Figura 11:** Comparación de una radiografía periapical con un corte sagital de la tomografía computarizada de haz cónico en relación a un primer molar inferior derecho, A: imagen de TCHC donde se observa límites netos B: imagen de TCHC donde se observan los límites de la lesión apical. C: imagen de un molar inferior derecho con radiografía convencional donde no se observan límites netos. D: Imagen de un molar inferior derecho donde no se observan los límites netos (Imagen tomada de Zahnmed,2012) (39).

Estudios con dientes humanos extraídos han encontrado que las guías quirúrgicas de la TCHC permiten una preparación más precisa de la cavidad de acceso endodóntico, la cual ayudó a reducir la iatrogenia de la técnica (40). La guías de la TCHC también se han empleado en las apicectomías, logrando una mayor precisión y a la vez reducción de complicaciones postoperatorias (41).

#### **4.5.10 Sistema de navegación quirúrgica en endodoncia**

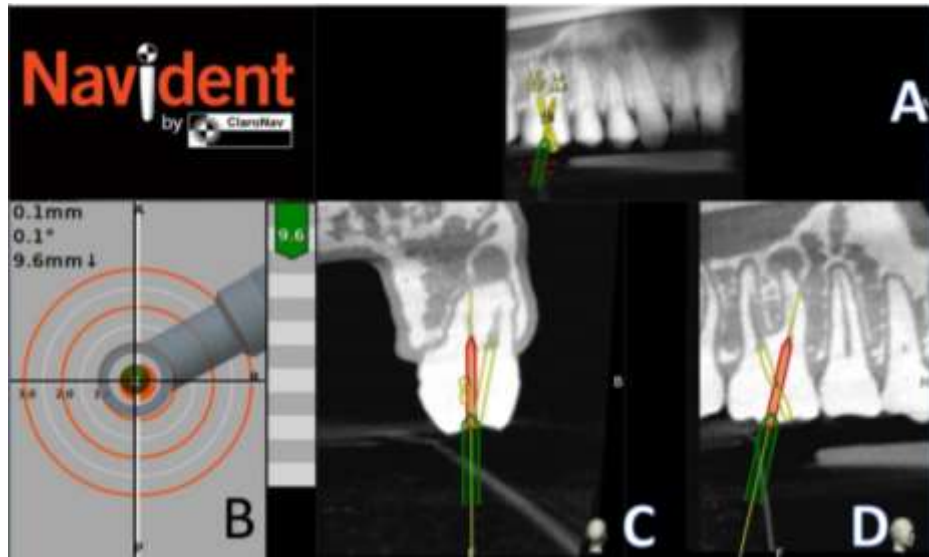
Los sistemas de navegación dinámica es un sistema que guía que se usa para los cirujanos dentistas a través de imágenes tridimensionales en un computador (42). Estos sistemas son usados para realizar cirugías guiadas por imágenes en tiempo real para diferentes indicaciones, sin necesidad de fabricar guías quirúrgicas haciéndola mínimamente invasiva (42). Estos sistemas fueron creados para realizar la implantología asistida (42). Para realizar una navegación quirúrgica en endodoncia, se debe tener un examen de TCHC previamente adquirido, el que se calibra con el paciente. En el reporte clínico de Gambarini (43) se realizó con un plan de 3 pasos: 1) abordaje quirúrgico, 2) trazabilidad, 3) colocación.

Abordaje quirúrgico: se crea un plan de aproximación quirúrgica usando los datos de la imagen del TCHC para guiar las fresas para el acceso a la cavidad, es decir, se planifica el tratamiento endodóntico con la TCHC previa para poder hacer coincidir los puntos en la clínica y luego calibrar los instrumentos endodónticos.

Trazabilidad: la imagen del TCHC debe coincidir con el paciente. Para esto, se deben seleccionar 6 puntos de referencia en la pantalla de la TCHC y marcar entre esos puntos referencias con una herramienta trazadora. Esto se realiza con un software que permite la exploración en TCHC en minutos, posterior a eso se verificó la coincidencia en el margen incisal de los dientes adyacentes y luego se procede a calibrar los instrumentos endodónticos.

Colocación: comienza posterior a una calibración de los instrumentos endodónticos y comienza cuando se realiza el tratamiento de conductos radiculares. El sistema NAVIDENT (Claron Technology Inc, Toronto, Canadá) muestra en tiempo real la posición y la orientación de la fresa. Con el sistema NAVIDENT se obtuvo una localización precisa de la raíz y una apicectomía precisa con una cavidad mínimamente invasiva (43). Una publicación reciente reportó el uso del NAVIDENT en 45 personas. En general, el resultado del tratamiento se consideró un éxito con una mínima incomodidad postoperatoria debido a la tecnología mínimamente invasiva (43). La figura 11 (44) muestra cómo se usa el sistema de navegación NAVIDENT en los conductos radiculares.





**Figura 11:** Uso del sistema de navegación NAVIDENT en los conductos radiculares, el que permite perforar pequeños orificios para llegar a conductos estrechos y altamente calificados. (A) Analiza cómo ingresará el instrumento al tratamiento de conducto radicular del primer molar superior derecho. (B) Indica que el punto verde es la fresa a usar. C) Ve cómo ingresa el instrumento y como comienza a tratar el conducto radicular del primer molar superior derecho. D) Muestra la posición del instrumento a usar y hasta dónde será la zona a intervenir. (imagen tomada de claronav, 2020).

## 5 CONCLUSIONES

Si bien la TCHC no es un examen de primera línea y tiene algunas limitaciones, ha mejorado considerablemente la práctica odontológica. En endodoncia, en primera instancia se usan radiografías periapicales y se desarrollan los tratamientos en base a estas. Sin embargo, existen casos puntuales donde la radiografía convencional es inadecuada o insuficiente. En estas situaciones está indicada la TCHC como por ejemplo: detección de periodontitis apical, evaluación de anatomía y morfología radicular, evaluación de accidentes perioperatorios, evaluación de tratamiento quirúrgico endodóntico, evaluación de reabsorción de raíces dentarias, detección de fracturas verticales, evaluación de resultados del tratamiento endodóntico y evaluación y manejo de trauma dental.

Las nuevas tecnologías permiten mejorar el pronóstico y tratamiento en la práctica endodóntica. El sistema de navegación quirúrgica en endodoncia ha comenzado a ser implementado, y nos presenta avances importantes hacia el futuro en cuanto a la relación entre la TCHC y la endodoncia. Este sistema de navegación quirúrgico aumenta no solo el éxito en el tratamiento quirúrgico, sino además, disminuyendo la incomodidad postoperatoria. Este nuevo tratamiento es un futuro prometedor en cuanto a la TCHC y la endodoncia.

## 6 REFERENCIAS

1. Lavanya R, Babu DB, Waghray S, Chaitanya NC, Mamatha B, Nithika M. A Questionnaire Cross-Sectional Study on Application of CBCT in Dental Postgraduate Students. *Pol J Radiol*. 2016;81:181-9. doi: 10.12659/pjr.895688.
2. Hajem S, Brogårdh-Roth S, Nilsson M, Hellén-Halme K. CBCT of Swedish children and adolescents at an oral and maxillofacial radiology department. A survey of requests and indications. *Acta Odontologica Scandinavica*. 2020;78(1):38-44. doi: 10.1080/00016357.2019.1645879
3. Deepak BS, Subash TS, Narmatha VJ, Anamika T, Snehil TK, Nandini DB. Imaging techniques in endodontics: an overview. *J Clin Imaging Sci*. 2012;2:13. doi: 10.4103/2156-7514.94227.
4. Pauwels R, Theodorakou C, Walker A, Bosmans H, Jacobs R, Horner K, et al. Dose distribution for dental cone beam CT and its implication for defining a dose index. *Dentomaxillofac Radiol*. 2012;41(7):583-93. doi: 10.1259/dmfr/20920453.
5. Alamri HM, Sadrameli M, Alshalhoob MA, Sadrameli M, Alshehri MA. Applications of CBCT in dental practice: a review of the literature. *Gen Dent*. 2012;60(5):390-400; quiz 1-2.
6. Durack C, Patel S. Cone beam computed tomography in endodontics. *Braz Dent J*. 2012;23(3):179-91. doi: 10.1590/s0103-64402012000300001.
7. Mozzo P, Procacci C, Tacconi A, Martini PT, Andreis IA. A new volumetric CT machine for dental imaging based on the cone-beam technique: preliminary results. *Eur Radiol*. 1998;8(9):1558-64. doi: 10.1007/s003300050586.

8. Arai Y, Tammisalo E, Iwai K, Hashimoto K, Shinoda K. Development of a compact computed tomographic apparatus for dental use. *Dentomaxillofac Radiol.* 1999;28(4):245-8. doi: 10.1038/sj/dmfr/4600448.
9. Nasseh I, Al-Rawi W. Cone Beam Computed Tomography. *Dent Clin North Am.* 2018;62(3):361-91. doi: 10.1016/j.cden.2018.03.002.
10. Miles DA. *Color Atlas of Cone Beam Volumetric Imaging for Dental Applications*: Quintessence Pub.; 2008.
11. Gaêta-Araujo H, Alzoubi T, Vasconcelos KF. Cone beam computed tomography in dentomaxillofacial radiology: a two-decade overview. 2020;49(8):20200145. doi: 10.1259/dmfr.20200145.
12. Hashimoto K, Kawashima S, Kameoka S, Akiyama Y, Honjaya T, Ejima K, et al. Comparison of image validity between cone beam computed tomography for dental use and multidetector row helical computed tomography. *Dentomaxillofac Radiol.* 2007;36(8):465-71. doi: 10.1259/dmfr/22818643.
13. Scarfe WC, Farman AG. What is cone-beam CT and how does it work? *Dent Clin North Am.* 2008;52(4):707-30, v. doi: 10.1016/j.cden.2008.05.005.
14. Nardi C, Borri C, Regini F, Calistri L, Castellani A, Lorini C, et al. Metal and motion artifacts by cone beam computed tomography (CBCT) in dental and maxillofacial study. *Radiol Med.* 2015;120(7):618-26. doi: 10.1007/s11547-015-0496-2.
15. Gezondheidsraad H. Advies van de Hoge Gezondheidsraad nr. 8623. Foliumzuur, risk–benefit analyse. Brussel: Hoge Gezondheidsraad; 2011.

16. AAE and AAOMR Joint Position Statement: Use of Cone Beam Computed Tomography in Endodontics 2015 Update. *J Endod.* 2015;41(9):1393-6. doi: 10.1016/j.joen.2015.07.013
17. Evans G, Bishop K, Renton T. Guidelines for surgical endodontics. Faculty of Dental Surgery London: Royal College of Surgeons of England. 2012.
18. FGDP(UK), editor Selection Criteria for Dental Radiography.2013.
19. European Commission. Radiation protection No 172: Cone beam CT for dental and maxillofacial radiology. Evidence based guidelines. EC Luxembourg; 2012.
20. Khan A, Aziz H, Zaman H. Indication for surgical endodontics in accordance with NICE guidelines. *International Dental Journal of Students Research.* 2016;4:45-8.
21. Durack C, Patel S. The use of cone beam computed tomography in the management of dens invaginatus affecting a strategic tooth in a patient affected by hypodontia: a case report. *Int Endod J.* 2011;44(5):474-83. doi: 10.1111/j.1365-2591.2011.01866.x.
22. Patel S, Dawood A, Wilson R, Horner K, Mannocci F. The detection and management of root resorption lesions using intraoral radiography and cone beam computed tomography - an in vivo investigation. *Int Endod J.* 2009;42(9):831-8. doi: 10.1111/j.1365-2591.2009.01592.x.
23. Simon JH, Enciso R, Malfaz JM, Roges R, Bailey-Perry M, Patel A. Differential diagnosis of large periapical lesions using cone-beam computed tomography measurements and biopsy. *J Endod.* 2006;32(9):833-7. doi: 10.1016/j.joen.2006.03.008.
24. Patel S, Dawood A, Ford TP, Whaites E. The potential applications of cone beam computed tomography in the management of endodontic problems. *Int Endod J.* 2007;40(10):818-30. doi: 10.1111/j.1365-2591.2007.01299.x..

25. Tu MG, Tsai CC, Jou MJ, Chen WL, Chang YF, Chen SY, et al. Prevalence of three-rooted mandibular first molars among Taiwanese individuals. *J Endod.* 2007;33(10):1163-6. doi: 10.1016/j.joen.2007.07.020.
26. Hendi SS, Karkehabadi H, Eskandarloo A. Iatrogenic errors during root canal instrumentation performed by dental students. *Iran Endod J.* 2018;13(1):126-31. doi: 10.22037/iej.v13i1.18507.
27. Sayed N, Bakathir A, Pasha M, Al-Sudairy S. Complications of third molar extraction: A retrospective study from a tertiary healthcare centre in Oman. *Sultan Qaboos Univ Med J.* 2019;19(3):e230-e5. doi: 10.18295/squmj.2019.19.03.009.
28. Todd R. Dental imaging—2 D to 3 D: a historic, current, and future view of projection radiography. *Endodontic Topics.* 2014;31(1):36-52.
29. Lofthag-Hansen S, Huuonen S, Gröndahl K, Gröndahl HG. Limited cone-beam CT and intraoral radiography for the diagnosis of periapical pathology. *Oral Surg Oral Med Oral Pathol Oral Radiol Endod.* 2007;103(1):114-9. doi: 10.1016/j.tripleo.2006.01.001.
30. Kamburoğlu K, Kurşun S, Yüksel S, Oztaş B. Observer ability to detect ex vivo simulated internal or external cervical root resorption. *J Endod.* 2011;37(2):168-75. doi: 10.1016/j.joen.2010.11.002.
31. Liang YH, Li G, Wesselink PR, Wu MK. Endodontic outcome predictors identified with periapical radiographs and cone-beam computed tomography scans. *J Endod.* 2011;37(3):326-31. doi: 10.1016/j.joen.2010.11.032.
32. Garcia de Paula-Silva FW, Hassan B, Bezerra da Silva LA, Leonardo MR, Wu MK. Outcome of root canal treatment in dogs determined by periapical radiography and cone-beam computed tomography scans. *J Endod.* 2009;35(5):723-6. doi: 10.1016/j.joen.2009.01.023.

33. Cohen S, Hargreaves K, Berman L. Morfología del diente y preparación de la cavidad de acceso. *Vías de la pulpa* 10ª ed Barcelona: Elsevier. 2011:152-205.
34. van der Meer WJ, Vissink A, Ng YL, Gulabivala K. 3D Computer aided treatment planning in endodontics. *J Dent*. 2016;45:67-72. doi: 10.1016/j.jdent.2015.11.007.
35. Connert T, Zehnder MS, Weiger R, Kühl S, Krastl G. Microguided Endodontics: Accuracy of a Miniaturized Technique for Apically Extended Access Cavity Preparation in Anterior Teeth. *J Endod*. 2017;43(5):787-90. doi: 10.1016/j.joen.2016.12.016.
36. Scarfe WC. Use of cone-beam computed tomography in endodontics Joint Position Statement of the American Association of Endodontists and the American Academy of Oral and Maxillofacial Radiology. *Oral Surg Oral Med Oral Pathol Oral Radiol Endod*. 2011;111(2):234-7. doi: 10.1016/j.tripleo.2010.11.012.
37. Lo Giudice R, Nicita F, Puleio F, Alibrandi A, Cervino G, Lizio AS, et al. Accuracy of Periapical Radiography and CBCT in Endodontic Evaluation. 2018;2018:2514243. doi: 10.1155/2018/2514243.
38. Faitaroni LA, Bueno MR, Carvalhosa AA, Mendonça EF, Estrela C. Differential diagnosis of apical periodontitis and nasopalatine duct cyst. *J Endod*. 2011;37(3):403-10. doi: 10.1016/j.joen.2010.11.022
39. Lauber R, Bornstein MM, von Arx T. Cone beam computed tomography in mandibular molars referred for apical surgery. *Schweiz Monatsschr Zahnmed*. 2012;122(1):12-24.
40. Zehnder MS, Connert T, Weiger R, Krastl G, Kühl S. Guided endodontics: accuracy of a novel method for guided access cavity preparation and root canal location. *Int Endod J*. 2016;49(10):966-72. doi: 10.1111/iej.12544.

41. Liu Y, Liao W, Jin G, Yang Q, Peng W. Additive manufacturing and digital design assisted precise apicoectomy: a case study. *Rapid Prototyping Journal*. 2014.
42. Stefanelli LV, DeGroot BS, Lipton DI, Mandelaris GA. Accuracy of a Dynamic Dental Implant Navigation System in a Private Practice. *Int J Oral Maxillofac Implants*. 2019;34(1):205–13. doi: 10.11607/jomi.6966.
43. Gambarini G, Galli M, Stefanelli LV, Di Nardo D, Morese A, Seracchiani M, et al. Endodontic Microsurgery Using Dynamic Navigation System: A Case Report. *J Endod*. 2019;45(11):1397-402.e6. doi: 10.1016/j.joen.2019.07.010.
44. ClaroNav. Navident obtains regulatory approvals for guiding root canal treatment: ClaroNav 2020 [cited 2020 26/11]. Disponible en: <https://www.claronav.com/navident-obtains-regulatory-approvals-for-guiding-root-canal-treatment/>.